

PEMERIKSAAN IMUNOFLUORESEN DIREK PADA HENOCH SCHONLEIN PURPURA

Willy Sandhika^{*)}, Marina Rimadhani^{**)}, Sunarso Suyoso^{**)}

^{*)}Departemen/ Instalasi Patologi Anatomi,
^{**)}Departemen/SMF Kesehatan Kulit dan Kelamin ,
Fakultas Kedokteran Universitas Airlangga / RSUD Dr. Soetomo, Surabaya, Indonesia

ABSTRAK

Henoch Schonlein Purpura (HSP) merupakan penyakit vaskulitis akut yang melibatkan Imunoglobulin A (Ig A) pada pembuluh darah kecil. Penyakit ini melibatkan semua organ secara sistemik, terutama mengenai kulit, ginjal dan gastrointestinal.

Etiologi HSP belum diketahui secara pasti. Faktor pencetus dapat berupa obat, bahan kimia, virus maupun bakteri. Patogenesis timbulnya HSP adalah terbentuknya kompleks imun yakni ikatan antigen–antibodi dalam sirkulasi darah yang menghasilkan deposit di berbagai macam organ. Antibodi yang berperan dalam terbentuknya kompleks imun tersebut adalah Imunoglobulin A (IgA). Deposit imun kompleks yang melibatkan IgA akan mengaktifkan sistem komplemen yang menyebabkan proses inflamasi berupa vaskulitis yang merusak pembuluh darah kecil di berbagai organ.

HSP merupakan penyakit yang dapat sembuh dengan sendirinya sehingga hanya diperlukan terapi suportif. Masalah yang timbul adalah bagaimana membedakan HSP dengan penyakit vaskulitis yang lain. Biopsi kulit pada penderita HSP menunjukkan gambaran leukositoklastik vaskulitis. Gambaran tersebut juga ditemukan pada vaskulitis urtikaria, vaskulitis hipersensitivitas serta vaskulitis akibat kryoglobulinemia. Pemeriksaan imunofluoresen direk dari bahan biopsi kulit dapat membedakan berbagai vaskulitis tersebut. Deposit Ig A dalam dinding pembuluh darah kecil akan membedakan HSP dari vaskulitis yang lain.

Kata kunci : henoch-schonlein purpura, imunofluoresen direk

Alamat korespondensi : Willy Sandhika, Dept Patologi Anatomi Fakultas Kedokteran Universitas Airlangga Jl. Prof.Dr.Moestopo 47 Surabaya, Telpon 08977474175, Email: willysandh@gmail.com

DIRECT IMUNOFLUORESECE TEST FOR HENOCH SCHONLEIN PURPURA

Willy Sandhika^{*,#)}, Marina Rimadhani^{**}, Sunarso Suyoso^{**}

^{*}Department / Instalation of Anatomical Pathology,

^{**}Department /Functional Madical Staf of Dermatoveneorology,
Faculty of Medicine Airlangga University / Dr. Soetomo Hospital, Surabaya, Indonesia

ABSTRACT

Henoch-Schönlein purpura (HSP) is an acute immunoglobulin A (IgA)–mediated vasculitis involving the small vessels. This disease cause systemic involvement of many organ especially the skin, the gastrointestinal (GI) tract and the kidneys.

The etiology of HSP is not clear. Precipitating factors include drugs, chemicals, viruses and bacteria. Pathogenesis of HSP involve Ig A–mediated immune complex that are circulated in blood vessel and deposited in many organs. The presence of IgA-mediated immune complex deposits will activate the complement system, causing inflammation in the form of vasculitis that damage the small blood vessels in many organs.

Hsp is a self-limiting disease that require supportive therapy. The problem that arises is how to distinguish HSP with other vasculitis diseases. A skin biopsy in patients with hsp will reveal leukocytoclastic vasculitis in small vessel. That kind of vasculitis are also found in urticarial vasculitis, hypersensitivity vasculitis and vasculitis due to cryoglobulinemia. Direct Immunofluorescence test from skin biopsy tissue will help to make the diagnosis of HSP. The presence of IgA deposits in small blood vessels wall can distinguish HSP from other vasculitis.

Keywords : Henoch-Schönlein purpura, direct immunofluoresence test

Correspondence address : Willy Sandhika, Dept of Anatomical Pathology Faculty of Medicine Airlangga University Jl. Prof.Dr.Moestopo 47 Surabaya, Phone 08977474175, Email: willysandh@gmail.com

Henoch-Schonlein purpura (HSP) merupakan penyakit vaskulitis (inflamasi pada dinding pembuluh darah) yang menyerang pembuluh darah ukuran kecil. Penyakit ini lebih sering diderita oleh anak-anak walaupun dapat juga menyerang usia dewasa. Pada penderita HSP, vaskulitis dapat terjadi pada semua organ terutama pada kulit, usus dan ginjal.⁽¹⁾ Gejala awal terjadi pada kulit berupa lesi mirip urtikaria yang berkembang menjadi purpura yang palpabel. Purpura yang timbul umumnya simetris dan sering didapatkan pada mata kaki dan tungkai bawah serta di punggung, pantat, ekstremitas atas serta paha atas (gambar 1).⁽²⁾ Immunoglobulin A (IgA) memiliki peran penting dalam patogenesis terjadinya HSP. Hal ini terbukti dengan adanya deposit kompleks imun IgA pada dinding pembuluh darah dan mesangium glomerulus ginjal pada penderita hsp.⁽³⁾

Patogenesis Henoch Schonlein Purpura

Proses utama yang terjadi pada HSP adalah vaskulitis akut pada pembuluh darah kecil. Vaskulitis merupakan inflamasi pada dinding pembuluh darah yang mengakibatkan rusaknya dinding pembuluh darah sehingga terjadi proses hemoragik dan nekrosis.⁽⁴⁾ Pada pemeriksaan histopatologi, HSP memberikan gambaran berupa *leucocytoclastic vasculitis* yang ditandai oleh infiltrasi sel leukosit dan debris nekrotik pada dinding pembuluh darah (vaskulitis netrofilik).⁽⁵⁾

Vaskulitis yang terjadi pada HSP timbul akibat adanya kompleks imun yakni ikatan antara antigen dan antibodi (dalam hal ini adalah IgA) yang terdeposisi pada dinding pembuluh darah kecil. Kompleks imun tersebut selanjutnya akan mengaktifkan sistem komplemen sehingga menimbulkan destruksi pembuluh darah. Destruksi dinding pembuluh darah pada HSP secara klinis akan memberikan gejala pada berbagai organ terutama pada kulit, sistem gastrointestinal, persendian dan ginjal.⁽⁴⁾ Kelainan kulit berupa makula atau papula dengan bentuk seperti urtika yang akan berubah menjadi papula purpurik dengan rasa gatal disertai dengan inflamasi. Distribusi lesi terjadi simetris pada pantat hingga ekstremitas bagian bawah dan pada beberapa kasus dapat meluas hingga dada dan lengan. Keterlibatan gastrointestinal dan muskuloskeletal terjadi pada 75% pasien. Manifestasi berupa mual, muntah, nyeri abdomen, perdarahan gastrointestinal dan artritis pada sendi besar. Pembengkakan kaki sering juga ditemukan. Keterlibatan ginjal terjadi pada 50% pasien dengan gejala hematuria, proteinuria, dan sindroma nefritik atau nefrotik. Perkembangan menjadi gagal ginjal terjadi pada 1-3% pasien.⁽⁶⁾

Perjalanan penyakit pada penyakit vaskulitis ini dapat bervariasi mulai dari sembuh spontan, erupsi kulit akut hingga kegagalan organ multipel yang mengancam nyawa. Oleh

karena itu diperlukan pemeriksaan untuk menegakkan diagnosis yang tepat, secara klinis maupun laboratoris.⁽⁷⁾ Biopsi kulit merupakan standar baku dalam menegakkan diagnosis berbagai vaskulitis dengan adanya gambaran *leucocytoclastic vasculitis* pada HSP.⁽⁵⁾

Terapi HSP

HSP merupakan penyakit yang dapat sembuh dengan sendirinya (*self limited*). Terapi pada umumnya hanya bersifat suportif pada sebagian besar kasus. Mayoritas penderita sembuh dalam beberapa minggu walaupun tanpa pengobatan.⁽⁷⁾ Masalah yang timbul adalah bagaimana membedakan HSP dengan berbagai lesi vaskulitis lainnya.

Differential Diagnosis

Gejala purpura *palpable* pada HSP dapat menyerupai penyakit vaskulitis lain seperti vaskulitis hipersensitivitas, *leucocytoclastic vasculitis*, *cryoglobulinemia* serta reaksi kulit akibat obat.⁽⁸⁾ Gambaran histopatologi dari *leucocytoclastic vasculitis* menunjukkan adanya nekrosis fibrinoid serta infiltrasi netrofil dalam dinding pembuluh darah (gambar 2).⁽⁹⁾

Gambaran histopatologi pada HSP biasanya tidak dapat dibedakan dengan bentuk *leucocytoclastic vasculitis* lain. Gambaran tersebut berupa vaskulitis neutrofilik pada pembuluh darah kecil kulit yang terbatas dalam dermis superfisial, walaupun seluruh dermis juga dapat terkena.⁽¹⁰⁾ Sel neutrofil akan mengalami degenerasi (leukositoklasia), sehingga terjadi pembentukan nuklear debris (gambar 3).⁽³⁾

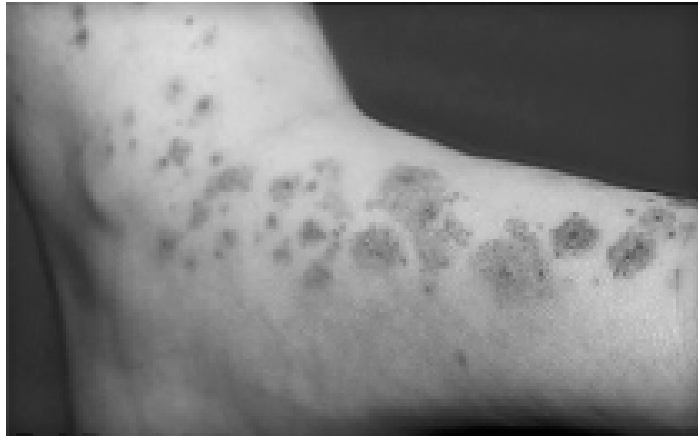Pemeriksaan Imunofluoresen Direk untuk Menegakkan Diagnosis HSP

Adanya deposit Ig A pada dinding pembuluh darah kecil dapat diperlihatkan dengan pemeriksaan imunofluoresen direk dari bahan biopsi kulit. Dalam pengambilan biopsi kulit, waktu dan teknik pengambilan serta pemilihan lesi yang tepat merupakan hal yang sangat mempengaruhi hasil diagnosis. Pertama, waktu pengambilan yang tepat adalah ≤ 48 jam munculnya lesi vaskulitis. Kedua, teknik pemilihan biopsi akan mempengaruhi tipe pembuluh darah yang akan diperiksa, semakin dalam biopsi lesi semakin besar pembuluh darah yang terambil. Pada vaskulitis pembuluh darah kecil, cukup diambil dengan *punch* biopsi. Ketiga, biopsi adalah kunci untuk mendapatkan hasil diagnostik yang signifikan, lesi yang dipilih adalah lesi purpura yang paling lembut, kemerahan dan jika memungkinkan biopsi jangan diambil pada lesi berulkus. Keempat, sebaiknya diambil dua bahan biopsi, satu untuk pemeriksaan mikroskop sinar dengan pewarnaan hematoksilin eosin dan yang lain untuk pemeriksaan imunofluoresen direk.⁽¹¹⁾

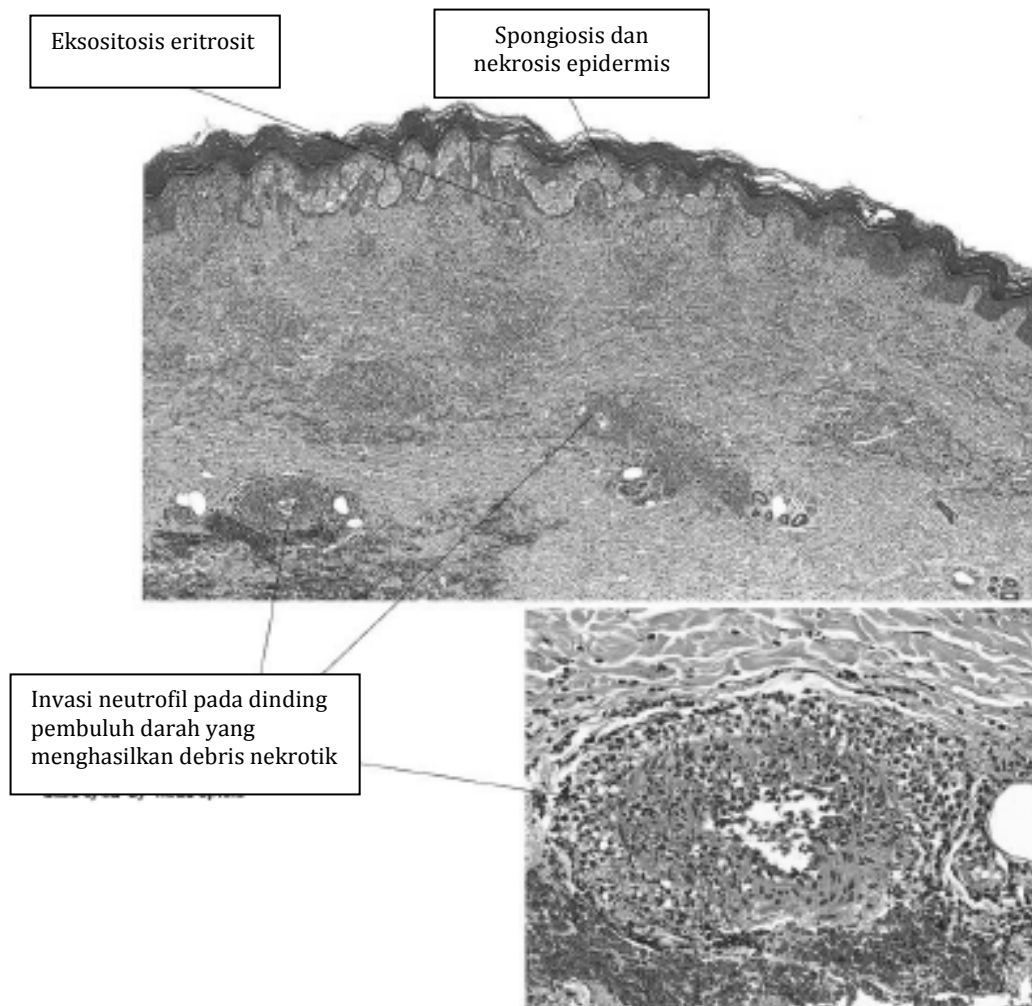
Pemeriksaan imunofluoresen direk dilakukan pada bahan biopsi segar (*fresh tissue*) yang dipotong dengan *cryostat*. Selanjutnya diberikan antibodi anti-IgA yang dilabel dengan *fluorophore*. Adanya bahan berpendar (fluoresensi) pada pemeriksaan mikroskop fluorezen menunjukkan adanya deposit IgA. Ditemukannya deposit IgA pada dinding pembuluh darah kecil memberi kepastian diagnosis suatu HSP (gambar 4).⁽¹²⁾

Kesimpulan

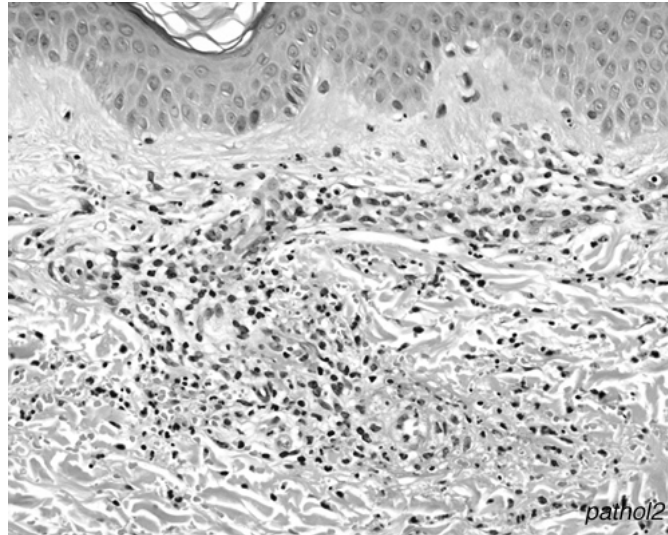
Henoch Schoenlein Purpura merupakan penyakit vaskulitis yang diperantarai oleh Imunoglobulin A. Gambaran klinis berupa purpura yang palpabel, sedangkan gambaran histopatologi menunjukkan adanya *leucocytoclastic vasculitis* pada pembuluh darah kecil. Pemeriksaan imunofluoresen direk dari bahan biopsi segar menunjukkan deposit IgA untuk menegakkan diagnosis Henoch Schonlein Purpura.



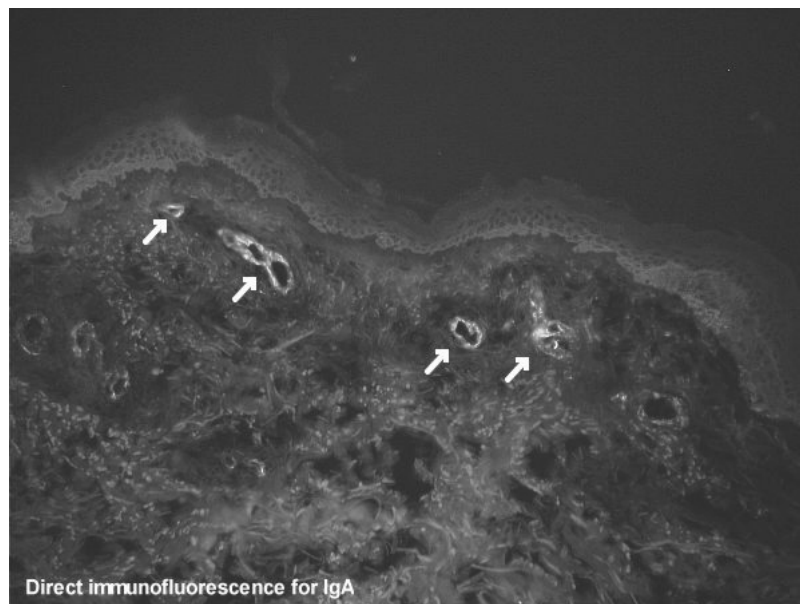
Gambar 1. Manifestasi kulit henoch-schonlein purpura berupa purpura palpabel pada mata kaki dan tungkai bawah. (<http://www.webmd.com/skin-problems-and-treatments/henoch-schonlein-purpura-causes-symptoms-treatment>).



Gambar 2. Gambaran mikroskopis *leucocytoclastic vasculitis* (Carlson JA, Foong HBB. Cutaneous vasculitis. In: Kels JMG editor. Color Atlas of Dermatopathology. USA: Informa Healthcare; 2007.p.71-96).



Gambar 3. Gambar mikroskopis Henoch Schonlein Purpura. Vasculitis dengan infiltrasi sel neutrofil dan debris nekrotik pada dinding pembuluh darah kecil. (Carlson JA, Chen K. Cutaneous vasculitis update: small vessel neutrophilic vasculitis syndromes. Am J Dermatopathol 2006;28(6):486-506.



Gambar 4. Foto mikroskopis jaringan kulit penderita Henoch Schoenlein Purpura pada pemeriksaan imunofluoresen direk dengan anti-IgA. Deposit IgA pada dinding pembuluh darah kecil dalam dermis superfisial (tanda panah). (http://en.wikipedia.org/wiki/Henoch-Schonlein_purpura)

Daftar Pustaka

1. Carlson JA. Cutaneous vasculitis. In: Busam LK, editor. *Dermatopathology*. 1st ed. USA: Saunders Elsevier; 2010.p.184-209.
2. <http://www.webmd.com/skin-problems-and-treatments/henoch-schonlein-purpura-causes-symptoms-treatment>).
3. Carlson JA, Chen K. Cutaneous vasculitis update: small vessel neutrophilic vasculitis syndromes. *Am J Dermatopathol* 2006;28(6):486-506.
4. Park SJ, Suh JS, Lee JH, Lee JW, Kim SH, Han KH, et al. Advances in our understanding of the pathogenesis of henoch-schonlein purpura and the implications for improving its diagnosis. *Expert rev immunol*. 2013;9(12):1223-38.
5. Carlson JA. The histological assessment of cutaneous vasculitis. *Histopathology* 2010, 56:3-23
6. Gupta S, Handa S, Kanwar AJ, Radotra BD, Minz RW. Cutaneous vasculidities : clinico-pathological correlation. *Indian J Dermatol Venereol Leprol*. 2009;75:356-62
7. Carlson JA, Cavaliere LF, Grant-kels JM. Cutaneous vasculitis: diagnosis and management. *Clin Dermatol*.2006;24:414-29
8. Langford C. Clinical features and diagnosis of small-vessel vasculitis. *CCMJ* 2012, 79: S3-s15
9. Carlson JA, Foong HBB. Cutaneous vasculitis. In: Kels JMG editor. *Color Atlas of Dermatopathology*. USA: Informa Healthcare; 2007.p.71-96
10. Weedon D in *Skin Pathology* 3rd. China: Churchill Livingstone Elsevier; 2010. p.195-244.
11. Tirumalae R, Nandeesh BN. Direct immunofluorescence in cutaneous vasculitis: Experience from a referral hospital in India. *Indian J Dermatol* 2013;58:22-25
12. http://en.wikipedia.org/wiki/Henoch-Schonlein_purpura)